ИМУНОМЕДИИРАН МИОЗИТ ПРИ ТЕРАПИЯ С ИМУННИ ЧЕКПОЙНТ ИНХИБИТОРИ: ПРЕДСТАВЯНЕ НА СЛУЧАИ И ОБЗОР НА ДИАГНОСТИЧНИТЕ И ТЕРАПЕВТИЧНИ ПРЕПОРЪКИ

Н. Ахмед[1], Хр. Милушев[1], В. Гергелчева[1 2]

1. УМБАЛ „Софиямед“, София, България
2. Софийски университет „Св. Климент Охридски“, София, България

РЕЗЮМЕ

Имунните чекпойнт-инхибитори (ICI) значително подобряват преживяемостта при множество злокачествени заболявания, но кият риск от тежки имуномедиирани странични ефекти. Неврологичните усложнения са сравнително редки, но се отличават с висок риск от инвалидизация и значителна смъртност.

Цел: Да представим два клинични случая на пациенти, развили тежък имуномедииран миозит след лечение с ICI и да обобщим актуалните препоръки за диагностика и лечение.

Методи: Анализирани са два клинични случая на пациенти, лекувани с ниволумаб/ипилимумаб или пембролизумаб, развили имуномедииран миозит, засягащ преимуществено булбарната и дихателна мускулатура. Диагностичният подход включва клинична оценка, лабораторни показатели, електромиография, образни изследвания и кардиологичен скрининг. Проведен е обзор на съвременната литература относно диагностиката и лечението на неврологичните имуномедиирани усложнения.

Резултати: При двамата пациенти се развива тежък имуномедииран миозит с булбарна и дихателна слабост, значително повишени мускулни ензими и електромиографски данни за миогенна увреда. Двата случая завършват летално въпреки своевременното провеждане на имуносупресивно лечение.

Заключение: ICI-асоцииранят миозит е рядко, но потенциално животозастрашаващо усложнение, което изисква ранно разпознаване, своевременно преустановяване на имунотерапията, правилно имуносупресивно лечение и мултидисциплинарен подход с участие на невролози, онколози и кардиолози. Активният скрининг за съпътстващ миокардит е от съществено значение за подобряване на прогнозата.

Ключови думи: имунни чекпойнт-инхибитори; имунотерапия; миозит; миокардит; неврологични усложнения.

IMMUNE CHECKPOINT INHIBITOR-RELATED MYOSITIS: CASE SERIES AND REVIEW OF CURRENT DIAGNOSTIC AND THERAPEUTIC RECOMMENDATIONS

Nilyay Ahmed[1], Hr. Milushev[1], Velina Guergueltcheva[1 2]

1.University Hospital Sofiamed
2.Sofia University “St. Kliment Ohridski”

ABSTRACT

Background: Immune checkpoint inhibitors (ICI) have significantly improved survival in numerous malignancies, but carry a significant risk of severe immune-mediated adverse events. Neurological complications are relatively rare, but are associated with a high risk of disability and significant mortality.

Objective: To present two clinical cases of patients who developed severe immune-mediated myositis following ICI therapy and to summarize the current recommendations for diagnosis and treatment.

Methods: Two patients on Nivolumab/Ipilimumab or Pembrolizumab treatment developed myositis, predominantly affecting the bulbar and respiratory muscles. The diagnostic approach included clinical assessment, laboratory investigations, electromyography, imaging studies, and cardiological screening. A review of current literature on the diagnosis and treatment of neurological immune-mediated complications was performed.

Results: Both patients developed severe immune-related myositis with bulbar and respiratory muscle weakness, markedly elevated muscle enzyme levels, and electromyographic findings consistent with myogenic injury. Despite the timely initiation of immunosuppressive therapy, both of them had a fatal outcome.

CONCLUSION

ICI-related myositis is a rare, but potentially life-threatening complication that requires early recognition, prompt discontinuation of immunotherapy, appropriate immunosuppressive treatment, and a multidisciplinary approach involving neurologists, oncologists and cardiologists. Active screening for concomitant myocarditis is essential for improving patient outcomes.

Keywords: immune checkpoint inhibitors; immunotherapy; myositis; myocarditis; neurological complications.

ВЪВЕДЕНИЕ

Имунните чекпойнт-инхибитори (immune checkpoint inhibitors, ICI) са имунотерапевтици, които навлизат все по-широко в онкологичното практика през последното десетилетие поради високата си ефективност при редица агресивни онкологични заболяваия или такива в напреднал стадий.Представляват моноклонални антитела, които се свързват със специфични „точки“ на имунна регулация – цитотоксичен Т-лимфоцит асоцииран антиген (CTLA-4), PD-1, PD-L1, и ги инхибират. Поради общият си механизъм на действие – повишаване на антитуморния имунитет чрез Т-клетъчна активация, крият риск от имуно-медиирани странични ефекти (ir-AEs). [10] Автоимунният отговор може да засегне всички органи и системи, като най-честите прояви са дерматити, гастроентероколити, хипотиреоидизъм и други. Нервната система се засяга сравнително рядко - при 3-6%, като при комбинирана терапия честотата може да достигне 12% [10], но крие риск от трайна инвалидизация и висока смъртност. [10,5] Неврологичните имуномедиирани странични ефекти най-често се проявяват като миозит (32%), остра демиелинизираща полирадикулоневропатия тип Гилен-Баре и други периферни невропатии (22%) , миастенен синдром (14%), енцефалит (13%), краниални невропатии (7%), менингит (3%), демиелинизиращи заболявания на ЦНС (2%) и миелит (2%).[3] Имуномедиираните странични ефекти могат да протичат самостоятелно, или често в комбинации под формата на „overlap-синдроми“. За оценка на тежестта се използва CTCAE 5.0 (Common Terminology Criteria for Adverse Events) от степен 1-2 – леки, до степен 4-5 тежки, животозастрашаващи, като тази оценка е ключова за избора на последващо лечение.

Цел: Да представим два клинични случая на пациенти, развили тежък имуномедииран миозит след терапия с ICI и да обобщим актуалните препоръки за диагностика и лечение.

Методи: Анализирани са два клинични случая на пациенти, лекувани с ниволумаб/ипилимумаб или пембролизумаб, развили имуномедииран миозит, засягащ преимуществено булбарната и дихателна мускулатура. Диагностичният подход включва клинична оценка, лабораторни показатели, електромиография, образни изследвания и кардиологичен скрининг. Проведен е обзор на съвременната литература относно диагностиката и лечението на неврологичните имуномедиирани усложнения.

Представяне на случаите

Случай 1. Мъж на 79 г. с известен колоректален карцином постъпва в клиниката с птоза на десния клепач, затруднено придвижване, слабост в крайниците. Симптоматиката се появява подостро след втори курс терапия с Пембролизумаб по повод на новодиагностицирани белодробни метастази. От проведените лабораторни изследвания се установяват повишени стойности на КФК, ЛДХ, АСАТ, АЛАТ. Проведена е позитронно-емисионна томография/компютърна томография (PET/CT), която отхвърля локално инфилтративен процес. Електромиографски се установяват начални миогенни промени с нормални по продължителност и амплитуда и единични нисковолтажни акционни потенциали (Фиг.1) не се установява спонтанна активност в изследваните мускули, миастенната реакция е отрицателна (Фиг.2). В хода на престоя състоянието на пациента прогресивно се влошава с изява на булбарна слабост с изразена дисфагия, дисфония и дихателна слабост, птозата прогресира до двустранна и персистираща. Проведена е кортикостероидна пулс терапия с Метилпреднизолон 1000 мг/дневно за 5 дни. Въпреки терапията клиничната картина продължава да прогресира с утежняване на дихателната недостатъчност и е взето решение за ескалиране на лечението с терапевтичен плазмообмен (плазмафереза). Въпреки проведени 5 процедури през ден не настъпва значимо клинично подобрение. Седмица по-късно настъпва exitus letalis

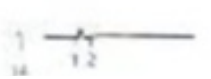

Фигура 1. Нисковолтажни АП от м. тибиалис антериор декстра

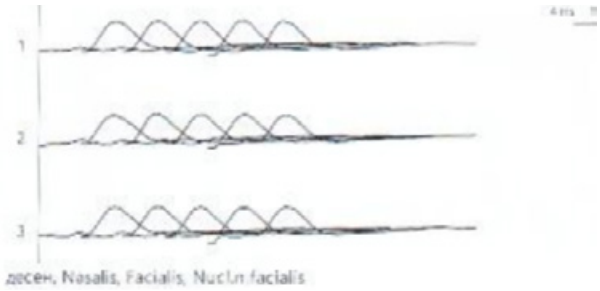

Фигура 2. Репетитивна 3 Hz стимулация на н. фациалис – не се отчита декремент

Случай 2. Мъж на 82г. с IV степен светлоклетъчен карцином на бъбрек, с метастази в черен и бял дроб, постъпва с постепенно прогресиращи оплаквания от затруднено преглъщане и променен говор, възникнали три седмици след терапия с Ниволумаб/Ипилимумаб. Първо бива насочен към гастроентеролог. Проведени са ендоскопски изследвания, които не установяват структурна или функционална причина от страна на гастроинтестиналния тракт. Консултиран е от специалист по ушно-носно-гърлени болести и е проведена индиректна ларингоскопия, която обективизира отслабен фарингеален рефлекс и слабо подвижни гласни връзки. Без друга огнищна симптоматика от статуса. Проведена е компютърна томография (КТ) на глава и шияс контрастна материя, която не установява причина за оплакванията. От параклинични изследвания – четирицифрени стойности на КФК и ЛДХ. Електромиографски се установяват миогенни промени – нисковолтажни кратки АП, богата спонтанна активност от фибрилации и положителни вълни (Фиг.3). Проведено е лечение с Метилпреднизолон 1мг/кг. Поради остро дихателно влошаване пациентът спешно е преведен в реанимационно отделение и интубиран. Не е показан за ескалираща терапия с имуноглобулини или плазмафереза поради тежкото си общо състояние. Пациентът е консултиран с кардиолог. Изследвани са СК-МВ, тропонин, и е проведена ехокардиография – без данни за съпътстващ миокардит. След 1 месец престой в реанимационно отделение на инвазивна механична вентилация (ИМВ), настъпва exitus letslis поради остра сърдечна недостатъчност.



Фигура. 3 Спнтанна активност – фибрилации и положителни вълни от м. тибиалис антериор

Дискусия

Имуномедиираният миозит е най-честото неврологично имуномедиирано усложнение при ICI терапия [2]. Протича с обща отпадналост, мускулна слабост, засягаща повече проксималната мускулатура, затруднена походка, повдигане на ръцете, изкачване на стълби, аксиална слабост. При 42% от пациентите се засягат предилекционно очедвигателни и булбарни мускули, с диплопия, птоза на клепачите, дизартрия и дисфагия. Това е необичайно за миопатиите несвързани с ICI-лечение и е причина много от тези случаи да бъдат погрешно интерпретирани като миастения гравис (МГ) в литературата. [8] Ключови за поставянето на правилната диагноза са значително завишените КФК и ЛДХ, данни за миогенна увреда от електофизиологичните изследвания и отрицателната миастенна реакция, при съмнение и мускулната биопсия. Миозит-специфичните антитела най-често са отрицателни. При наличие на денонощни флуктуации в слабостта и утежняване след усилие, полезни за диагнозата са наличие на декремент при репетитивна стимулация и изследването на МГ-антитела. Анти-ацетилхолин рецепторните антитела са положителни при около 60% от пациентите с имуномедиирана МГ. При всички пациенти със съмнение за имуномедиирана миопатия, МГ, синдром на Гилен-Баре (СГБ), е необходим кардиологичен скрининг за миокардит, тъй като той често ги съпътства и крие 40-60% риск от летален изход. [9] Препоръчва се скринингът да включва електрокардиограма, изследване на сърдечни тропонини, CK-MB, и при високи съмнения – ехокардиография. Преди поставянето на диагноза от спектъра на имуномедиираните странични ефекти на имунните чекпойнт инхибитори е императивно да се изключи дисеминация на основното заболяване чрез съответните образни изследвания. [7]

Лечението на първо място включва задържане на имунотерапията до стабилизиране на състоянието при степен 1-2, и дефинитвно прекратяване – при степен 3-4. Препоръчително е ранно инициране на терапия с кортикостероид. Дозата е 0.5-1 мг/кг или 1-2 мг/кг Метилпреднизолон – перорално при леките форми, като при умерено изразени симптоми е необходима хоспитализация и интравенозно приложение. При умерено до тежко протичащи случаи се провежда пулс терапия с Метилпреднизолон 500-1000 мг/дневно за 3-5 дни с дълго перорално извеждане. При незадоволителен ефект от кортикостероидната терапия, често при тежък фулминантен СГБ, миозит и/или миокардит, е препоръчителна ранна ескалация на лечението с плазмафереза или интравенозни имуноглобулини (IvIg). [6,9]. При някои пациенти, при които не може да се изведе кортикостероидът се налага включване на поддържащ медикамент. Данните са ограничени и това обикновено става по индивидуална преценка. Добри резултати се наблюдават за Ритуксимаб, Микофенолат мофетил, Такролимус, при наличие на миокардит – Абатацепт. [3,4,1] Бъдещи проучвания следва да оценят ролята на таргетни имуносупресивни терапии и други модулатори на Т-клетъчни отговор, които биха могли да постигнат баланса между контрол на токсичните ефекти и съхранение на антитуморния имунитет. [3,4,1]

Заключение

Представените случаи илюстрират тежката клинична презентация на ICI-свързаният имуномедииран миозит с предилекционно засягане на булбарната и дихателната мускулатура. Въпреки че често се разглежда като самостоятелно заболяване, последни проучвания показват, че ICI-асоцииранят миозит често се припокрива с други имуномедиирани синдроми, като миастения гравис и миокардит, поради общата им имунопатогенеза. С изясняването на профила на ефикасност и безопасност на имунните чекпойнт инхибитори очакваме те да навлязат по-широко в онкологичната практика в адювантен и неоадювантен контекст, както и да се използват при по-млади пациенти, с по-малко коморбидности, в по-ранни стадии на онкологичното си заболяване. Оптималното поведение при ICI-асоциираните невромускулни усложнения изисква ранна мултидисциплинарна координация между невролози, онколози и кардиолози за успешна своевременна диагностика, избор на адекватно имуносупресивно лечение и минимизиране на потенциално фаталните кардиологични усложнения.

ЛИТЕРАТУРА:

1.Cautela, J., Zeriouh, S., Gaubert, M., Bonello, L., Laine, M., Peyrol, M., et al. Intensified immunosuppressive therapy in patients with immune checkpoint inhibitor-induced myocarditis. J Immunother Cancer, 2020, 8, e001887.

2.Farooq, M.Z., Aqeel, S.B., Lingamaneni, P., Pichardo, R.C., Jawed, A., Khalid, S., Banskota, S.U., Fu, P., Mangla, A. Association of Immune Checkpoint Inhibitors With Neurologic Adverse Events: A Systematic Review and Meta-analysis. JAMA Netw Open, 2022, **5**, 4, e227722.

3.Heemelaar, J.C., Louisa, M., Neilan, T.G. Treatment of Immune Checkpoint Inhibitor-associated Myocarditis. J Cardiovasc Pharmacol, 2024, 83**,** 5, 384–391.

4.Lipe, D.N., Qdaisat, A., Krishnamani, P.P., Nguyen, T.D., Chaftari, P., El Messiri, N., Srinivasan, A., Galvis-Carvajal, E., Reyes-Gibby, C.C., Wattana, M.K. Myocarditis, Myositis, and Myasthenia Gravis Overlap Syndrome Associated with Immune Checkpoint Inhibitors: A Systematic Review. Diagnostics (Basel), 2024, 14, 16, 1794.

5.Marini, A., Bernardini, A., Gigli, G.L., Valente, M., Muñiz-Castrillo, S., Honnorat, J., Vogrig, A. Neurologic adverse events of immune checkpoint inhibitors: a systematic review. Neurology, 2021, 96, 16, 754–766.

6.Matas-García, A., Martinez-Hernandez, E., Milisenda, J.C. Treatment of Myositis Associated With Immune Checkpoint Inhibitors. *Curr Treat Options Rheumatol*, 2023, **9**, 179–191.

7.Nielsen, D.L., Juhl, C.B., Nielsen, O.H., Chen, I.M., Herrmann, J. Immune Checkpoint Inhibitor-Induced Cardiotoxicity: A Systematic Review and Meta-Analysis. JAMA Oncol, 2024, **10**, 10, 1390–1399.

8.Plomp, L., Chassepot, H., Psimaras, D., et al. Features of myositis and myasthenia gravis in patients treated with immune checkpoint inhibitors: a multicentric, retrospective cohort study. Lancet Reg Health Eur, 2025, 50**.**

9.Spain, L., Tippu, Z., Larkin, J.M., Carr, A., Turajlic, S. How we treat neurological toxicity from immune checkpoint inhibitors. ESMO Open, 2019, 4(Suppl. 4), e000540.

10.Zammit, F., Seront, E. Neurological Adverse Events Related to Immune Checkpoint Inhibitors: A Practical Review. Pharmaceuticals (Basel), 2024, 17**,** 4, 501.